

Encare clínico del paciente con artritis

Enfermedades autoinmunes sistémicas: -del síntoma al diagnóstico-

Dra. Luisa Servioli*, Dra. Sandra Consani**, Dr. Gabriel Maciel***, Dra. Victoria Altieri****, Dra. Mónica Barrera****.

* Médica Internista, Reumatóloga, Ex Asistente de Clínica Médica 1.

** Médica Internista. Profesora Adjunta de Clínica Médica 3.

*** Médico Internista, Reumatólogo. Profesor Agregado de Clínica Médica 1.

**** Médicos Posgrados de Medicina Interna.

Policlínica de Enfermedades Autoinmunes. Hospital Maciel. Montevideo. Uruguay.

Resumen: Las artralgiyas y artritis son un frecuente motivo de consulta en la práctica clínica. El espectro de sus posibles etiologías es amplio.

La clínica y el tiempo de evolución son las herramientas más útiles para el diagnóstico etiológico, dado que los estudios paraclínicos e imagenológicos suelen ser inespecíficos.

En este artículo se destacan cuales son los parámetros clínicos a considerar, sus características e importancia en el algoritmo diagnóstico del paciente con artritis.

Palabras clave: artritis, conectivopatías, espondiloartropatías, poliartritis, oligoartritis, monoartritis, artritis reumatoide.

Abstract: Arthralgias and arthritis are frequent complaints in the daily clinical practice. There is a wide spectrum for their possible etiologies.

The most useful tools for the diagnosis of a possible etiology are the clinical presentation and its clinical course because blood tests and imaging are nonspecific.

In this article, we mentioned the characteristics and importance of these clinical tools and algorithm in the diagnostic of arthritis patients.

Keywords: arthritis; connective tissue diseases; spondyloarthropathies; polyarthritis; oligoarthritis; monoarthritis; rheumatoid arthritis.

Introducción

Las artralgiyas y artritis constituyen un motivo frecuente de consulta. El espectro de posibles etiologías es amplio.

La **historia clínica, el examen físico y el control evolutivo** del paciente, son las principales herramientas para obtener el diagnóstico de la causa de una artritis⁽¹⁾.

Los estudios de laboratorio e imagen son costosos e inespecíficos y se deben interpretar según el contexto clínico. En el presente artículo se analizan cuales son aquellos aspectos clínicos más relevantes y su utilidad en el algoritmo diagnóstico de las principales causas de artritis.

Estudio de un paciente con artritis

Frente a un paciente con **dolor en una región articular**, lo primero es definir si se trata de una artropatía o si el dolor se origina en las estructuras periarticulares. En la **artropatía existe dolor a la palpación de la interlínea articular (ILA) y limitación a la movilización articular pasiva**.

E-mail: lfservioli@hotmail.com.

La artropatía es **inflamatoria** cuando presenta:

- dolor que persiste en reposo (ritmo inflamatorio),
- limitación funcional,
- rigidez matinal > 30 minutos,
- calor, rubor, tumefacción/derrame,
- fiebre y
- adelgazamiento.

La artropatía es **mecánica** (lo más común de origen degenerativo) si presenta:

- dolor mecánico (alivia en reposo),
- ruidos articulares,
- disquinesia dolorosa post reposo y
- no tiene rigidez matinal (o es < 30 minutos)⁽¹⁾.

Una vez considerados estos aspectos se tendrá en cuenta:

1. Edad y sexo del paciente.
2. Número de articulaciones comprometidas.
3. Tiempo de evolución de la artritis
4. Patrón evolutivo de la artritis.
5. Patrón de distribución del compromiso articular
6. Manifestaciones extraarticulares.
7. Antecedentes del paciente.

Edad y sexo del paciente

Algunas artritis son características de determinada edad y sexo.

En la **mujer joven** con poliartritis predominan las enfermedades autoinmunes como el *Lupus Eritematoso Sistémico (LES)* y la *Artritis Reumatoidea (AR)*.

La *gota* es rara en la mujer premenopáusia, mientras que es común en el hombre mayor de 40 años.

En el **varón joven** son frecuentes las *espondiloartropatías (EpA)* como la Artritis Reactiva (ARe) y la Espondilitis Anquilosante (EA).

En jóvenes de ambos sexos se presentan *artritis infecciosas* a determinadas etiologías como gonococo, VIH o Parvovirus B19. La Fiebre Reumática también predomina en pacientes jóvenes⁽¹⁾.

En **ancianos**, las *microcristalinas* son causa frecuente de artritis aguda, sobre todo la condrocalcinosis y por depósito de cristales de apatita. También el compromiso articular en la Polimialgia Reumática y Arteritis de Células Gigantes se ve en pacientes de edad avanzada⁽¹⁾.

Número de articulaciones comprometidas

El interrogatorio y examen articular debe ser completo. Si existen signos objetivos de sinovitis en una articulación se trata de una *monoartritis (MA)*, en 4 o más es una *poliartritis*, y en 2 o 3 articulaciones es una *oligoartritis*⁽¹⁾.

El patrón de presentación inicial puede variar en la evolución. Además de orientar en el diagnóstico etiológico, el número de articulaciones dolorosas y tumefactas son parámetros objetivos de la actividad de la artritis y forman parte de índices compuestos que valoran dicha actividad como el DAS 28, CDAI y SDAI, con implicancia pronóstica y terapéutica.

Tiempo de evolución de la artritis

La artritis se cataloga como *aguda o crónica* en función de su duración inferior o superior a 6 semanas.

Las artritis agudas suelen tener un inicio abrupto. Un ejemplo es la inflamación explosiva que se instala en horas o pocos días de las artritis sépticas o en las microcristalinas. Las artritis paraneoplásicas también pueden tener un inicio abrupto. Por el contrario, las artritis crónicas, como la AR, suelen ser de instalación insidiosa⁽¹⁾.

La artritis de *inicio reciente* tiene un tiempo de evolución menor a un año y puede autolimitarse o persistir. En la *artritis persistente*, el tratamiento precoz con fármacos remitivos, evitaría el daño estructural e incluso podría cambiar la historia natural de la enfermedad^(2,3).

Patrón evolutivo de la artritis

Puede ser aditivo, intermitente o migratorio.

Aditivo

Es el más frecuente. Existe un aumento progresivo del número de articulaciones inflamadas. Típico de la AR, el LES y Artritis Psoriásica (APs).

Deformidades características de la AR

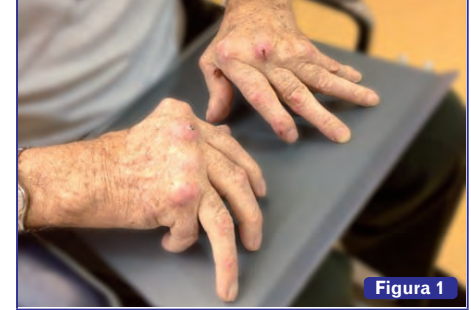

Figura 1

Subluxación de articulaciones metacarpo-falángicas, desviación en ráfaga cubital de los dedos, deformidad en cuello de cisne y en ojal, pulgar en z.

Intermitente

La inflamación está presente por horas o días, se resuelve completamente y vuelve a presentarse. Es típico de las artritis microcristalinas y el Reumatismo Palindrómico.

Migratorio

La inflamación articular es secuencial con resolución en pocos días. Al remitir en unas articulaciones, aparece en otras y así sucesivamente. Es típico de la artritis gonocócica, Fiebre Reumática, Sarcoidosis, LES, Enfermedad de Lyme y endocarditis⁽¹⁾.

Patrón de distribución del compromiso articular

Del compromiso articular periférico interesa valorar:

- a) *bilateralidad y simetría*;
- b) *grado de inflamación articular*. Las artritis infecciosas y microcristalinas son las más fluxivas. Son muy dolorosas y con importante limitación funcional. La inflamación es menos marcada en las artropatías inflamatorias crónicas.

Artropatía de Jaccoud

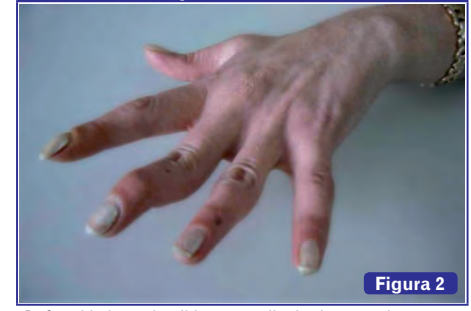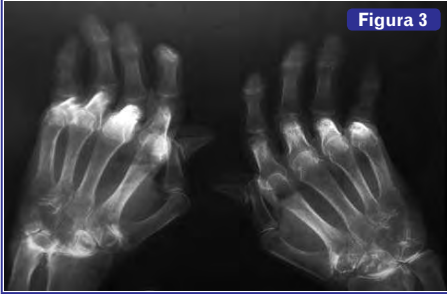


Figura 2

Deformidades reductibles en cuello de cisne y pulgar en z.

Hallazgos radiológicos en la Artritis Reumatoidea

Figura 3



- c) articulaciones que están particularmente comprometidas y cuales están indemnes;
- d) forma de *inicio*: si fue mono, oligo o poliarticular, en miembros superiores o inferiores y en que topografía articular;
- e) *evolución*: progresiva o en empujes y remisiones;
- f) *secuelas*.

A nivel axial interesa despistar la presencia de:

- a) *lumbalgia inflamatoria*, que es típica de las espondiloartropatías. Sus características son: inicio antes de los 40 años, comienzo insidioso, no mejora con el reposo, alivia con el ejercicio, dolor nocturno que mejora al levantarse⁽⁴⁾. El dolor aparece tras períodos de reposo, o en la madrugada, obligando al paciente a levantarse de la cama. Es característica la rigidez axial matutina que desaparece con la actividad física a lo largo del día. Al examen de la columna puede hallarse limitación funcional, rigidez y deformidad.
- b) *Sacroileítis*. Se manifiesta por dolor glúteo alternante de lado y maniobras sacroilíacas positivas al examen.

Las EpA e infecciones son causas comunes de espondilitis y sacroileítis.

Manifestaciones extraarticulares

En todo paciente con artritis, la anamnesis y examen físico deben ser sistematizados, órgano por órgano, buscando manifestaciones extraarticulares. Esto permite diagnosticar si se trata de una patología articular o sistémica; hallar síntomas y signos que orienten específicamente a una causa de artritis y realizar el balance lesional de la enfermedad de base.

Las manifestaciones *extraarticulares* que orientan al diagnóstico de AR son los nódulos reumatoideos, la afección pulmonar y la vasculitis reumatoidea (pueden ser tardíos).

En las conectivopatías, la artritis se presenta en el debut de la enfermedad, casi siempre en un contexto plurisintomático que puede comprometer varios órganos y sistemas.

En las EpA se observa entesitis (talalgia), ojo rojo (uveítis), dedo en salchicha (dactilitis), diarrea (en CUC y Crohn o ARE disintérica); uretritis o cervicitis (ARE venérea) y buena respuesta a los AINEs.

En la APs son características las lesiones cutáneas y ungueales de psoriasis. En 20% de los casos aparecen después de la artritis. Pueden estar en sitios ocultos como cuero cabelludo, región retroauricular o umbilical. La ausencia de antecedentes familiares de EpA, uveítis, psoriasis, EA, CUC, Crohn aleja el diagnóstico de EpA.

Antecedentes

Se tendrán en cuenta los antecedentes personales, familiares, socioeconómicos, laborales y recreacionales del paciente.

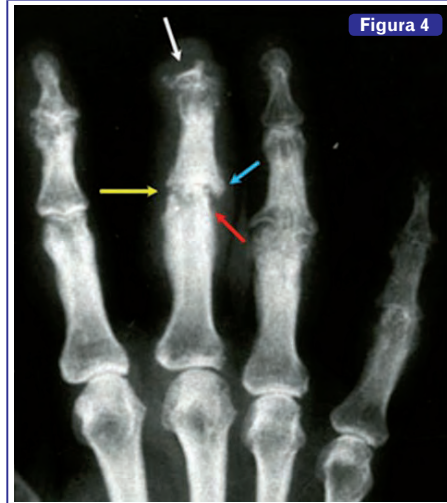Encare clínico-radiológico del paciente con poliartritis

Las principales causas de poliartritis son:

- 1) Artritis Reumatoidea.
- 2) Conectivopatías: en particular Lupus (LES), Síndrome de Sjögren, y Enfermedad Mixta del Tejido Conectivo (EMTC). Las artralgiar/artritis son tan frecuentes que su ausencia obliga a cuestionarse el diagnóstico de conectivopatías.
- 3) Vasculitis.
- 4) EpA: la APs puede ser causa de poliartritis.
- 5) Artritis microcristalinas. Se inician como mono u oligoartritis agudas recurrentes. Tras años de reiterar

Hallazgos radiológicos en la Artritis Psoriásica

Figura 4



Erosiones con proliferación ósea en bigotes y reabsorción de falanges distales.

El dedo medio muestra resorción de falange distal (flecha blanca), estrechamiento del espacio articular (flecha amarilla), erosiones marginales (flecha roja) y proliferación ósea en bigotes (flecha celeste).

PORQUE NO TODAS
LAS SITUACIONES SON IGUALES

Mulsi D3

Vitamina D3 (Colecalciferol)

PREVENCIÓN Y TRATAMIENTO
DE LA OSTEOPOROSIS

800 UI
2000 UI
5000 UI


UNA PRESENTACIÓN PARA CADA NECESIDAD

| | |
|---------------|---------------|
| Mantenimiento | Mulsi D3 800 |
| Deficiencia | Mulsi D3 2000 |
| Carencia | Mulsi D3 5000 |

Spefar



Mayor potencia antirresortiva con
1 toma mensual



Orafix 150

RISEDRONATO SÓDICO 150 mg

- Único tratamiento oral que cubre los tres tipos de fractura (vertebral, no vertebral y de cadera) con 1 toma mensual
- Orafix 150 mg facilita la adhesión al tratamiento

- estos episodios pueden evolucionar a formas poliarticulares crónicas.
- 6) Artritis infecciosas. Algunas etiologías pueden ser causa de poliartrosis.
 - 7) Artritis paraneoplásicas.
 - 8) Otras ⁽¹⁾.

Se analizan las características clínico-radiológicas de las principales causas de poliartrosis. (Ver Tabla 1)

Características clínico-radiológicas de las Poliartrosis

La poliartrosis de la AR y conectivopatías es bilateral y simétrica y se presenta en la mujer joven.

En la Artritis Psoriásica el inicio suele ser más tardío y sin predilección por sexo. Es una artritis *asimétrica* (puede ser unilateral), siendo la asimetría un rasgo principal para diferenciarla de la AR.

En las tres entidades la poliartrosis afecta grandes y pequeñas articulaciones con predominio en manos y pies. La diferencia está en que la AR y conectivopatías comprometen preferentemente las muñecas, MCFs, MTFs e IFPs con indemnidad de IFDs. Mientras que en la APs el rasgo más distintivo es la artritis de las IFDs que suele asociar onicopatía a ese nivel. Las muñecas y MCFs no suelen afectarse si no hay cambios distales típicos.

La APs también puede adoptar un patrón simétrico indistinguible de la AR.

En la AR y APs la *sinovitis* es de intensidad moderada a severa, centrando el cuadro clínico del paciente. En cambio en las conectivopatías la sinovitis suele ser leve. Si la artritis es severa y domina el cuadro clínico hay que sospechar otros diagnósticos como una AR o un solapamiento con AR o que se trate de una EMTC que es de las conectivopatías, la que puede asociar un compromiso articular severo ^(5,6).

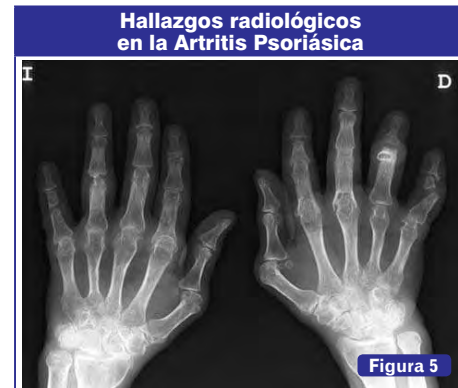

Imagen de lápiz en copa y anquilosis ósea.

La AR es erosiva, destructiva y deformante con secuelas características. (Ver Figura 1)

La APs también es erosiva y deformante y puede llegar a ser muy destructiva, sobre todo la artritis de las IFDs. La artritis de las conectivopatías no suele ser erosiva ni deformante (a excepción de un 10%), principal diferencia con la AR ^(5,7).

La EMTC presenta un amplio espectro clínico desde formas leves hasta artritis destructivas o simil AR ⁽⁶⁾.

En pacientes con LES se ha descrito una artropatía erosiva simil AR (Rhusus). Para algunos sería una forma especial de artropatía lúpica, o una superposición con AR mientras que otros la consideran una entidad diferente del LES ^(5,7,8,9,10).

La Artropatía de Jaccoud, que puede observarse en el LES y otras enfermedades, es crónica y deformante. La

| Características clínicas de las principales causas de poliartrosis crónica | | |
|---|--|---|
| Artritis Reumatoidea | Conectivopatías | Artritis Psoriásica |
| Mujer 30-50 años. | Mujer joven. | Ambos sexos. 40 años. |
| Crónica, bilateral, simétrica. | Crónica, bilateral, simétrica. | Crónica, bilateral, asimétrica unilateral. |
| Grandes/pequeñas articulaciones. Predominio muñecas, MCFs, MTFs, IFPs. Indemnidad IFDs. | Grandes/pequeñas articulaciones. Predominio muñecas, MCFs, IFPs. | Grandes/pequeñas articulaciones. Predominio IFs manos y pies. Artritis de IFDs. Forma simil AR. |
| Sinovitis moderada/severa. Rigidez matinal. | Sinovitis leve. | Sinovitis moderada/severa. |
| Progresiva, aditiva. | Intermitente, migratoria o persistente. | Aditiva. |
| Erosiva, deformante. Destructiva. | No erosiva, no deformante. 10% formas simil AR. Artropatía de Jaccoud. | Erosiva, deformante. Artritis destructiva de IFDs. |
| Axial: columna cervical. SAA. FR/anti-CCP positivos. | Sin compromiso axial. FR negativo (puede ser +). | axial: columna y/o sacroilíacas. FR/anti-CCP negativos. |

AR: Artritis Reumatoidea; **MCFs:** metacarpofalángicas; **MTFs:** metatarsofalángicas; **IFPs:** interfalángicas proximales; **IFDs:** interfalángicas distales; **SAA:** subluxación atloidoaxoidea; **FR:** factor Reumatoideo; **anti-CCP:** anticuerpos anticitrulinados.

Tabla 1

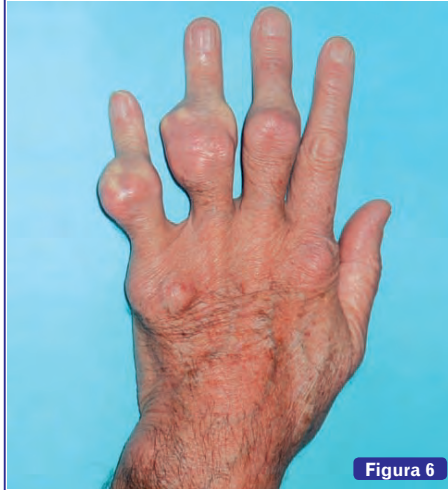Gota tofácea crónica

Figura 6

Tofo.

deformidad es por laxitud de partes blandas, no por destrucción articular, lo que la distingue radiológicamente de la AR. (Ver Figura 2)

Hallazgos radiológicos

En las conectivopatías son inespecíficos: tumefacción de partes blandas y desmineralización yuxtaarticular. No suelen presentar alteración estructural articular.

En la AR se observa tumefacción de partes blandas, desmineralización yuxtaarticular, erosiones óseas marginales y geodas en pequeñas articulaciones de manos y pies, pinzamiento difuso de la ILA, subluxaciones y anquilosis. (Ver Figura 3). Las erosiones son precoces. Si no son evidentes en la radiología, pueden demostrarse mediante técnicas más

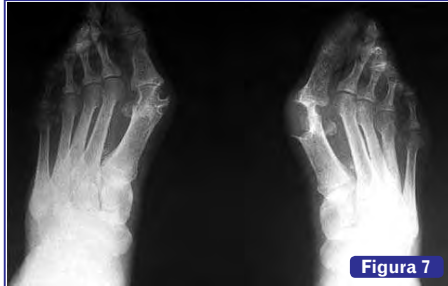Radiología en la Gota Tofácea crónica

Figura 7

Aumento excéntrico de partes blandas (tofo), ausencia de desmineralización yuxtaarticular, espacio articular bastante conservado, erosiones periarticulares o alejadas con borde esclerótico y prominencia ósea sobresaliente.

sensibles como la ecografía y Resonancia Magnética (RMN), lo que es útil en la toma de decisiones terapéuticas. Los nuevos criterios de clasificación para la AR de 2010, excluyen el criterio radiológico, de manera de poder incluir artritis tempranas pre erosivas con vistas a iniciar un tratamiento remitivo precoz y así evitar el daño estructural (11).

La APs presenta alteraciones radiológicas propias, como pinzamiento de la ILA, erosiones con proliferación ósea en bigote, reabsorción de los penachos de las falanges distales, artritis destructiva de IFs (imagen lápiz en copa) y subluxaciones, junto a otros hallazgos que son característicos de todas las EpA. (Ver Figuras 4 y 5)

Poliartritis paraneoplásicas

Sus características son:

- 1) Oligo/poliartritis asimétrica, no deformante.
- 2) Aparición explosiva, rápida evolución.
- 3) Edad tardía para inicio de AR.
- 4) Predominio en hombres.
- 5) Síndrome constitucional marcado.
- 6) Antecedentes o evidencia clínica de tumor primario (sólidos, hematológicos). Suelen preceder al tumor.
- 7) Resistencia al tratamiento, incluso a los corticoides.
- 8) Pueden presentar anticuerpos antinucleares positivos.

Poliartritis infecciosas

Las agudas suelen ser virales: VIH, Parvovirus B19, Hepatitis B y C, Epstein Barr.

Son autolimitadas, no erosivas y no dejan secuelas. En las crónicas se plantean otras etiologías como: Endocarditis bacteriana, Sífilis, Enf. De Lyme, Brucelosis.

En general, son seronegativas (algunas veces, pueden ser FR positivas). Asocian fiebre, un terreno predisponente, una puerta de entrada y conductas de riesgo para ITS (12, 13).

Poliartritis microcristalinas

- a) Gota tofácea crónica. Este diagnóstico se plantea en un paciente con una poliartritis crónica con tofos y antecedentes de podagra, sumado a una radiología característica, que muestra compromiso de la MTF del 1º dedo del pie (14). (Ver Figuras 6 y 7)
- b) Artropatía por depósito de cristales de pirofosfato cálcico. Suelen ser ancianas que presentan una poliartritis crónica indistinguible de la AR, o empujes inflamatorios sobre una artropatía similar "artrosis" pero de localización atípica. Asocian antecedentes de MA recurrente de rodilla y radiografía con condrocalcinosi (15). (Ver Figura 8)

Encare clínico-radiológico del paciente con oligoartritis

La principal causa son las EpA como APs, EA, ARe, EpA relacionada a Enfermedad inflamatoria intestinal (CUC, Crohn) y EpA indiferenciadas.

Se presentan como una mono/oligoartritis asimétrica de MMII, con espondilitis y sacroileitis. La artritis puede preceder, ser concomitante o posterior al compromiso axial. La espondilitis y/o sacroileitis pueden dominar el

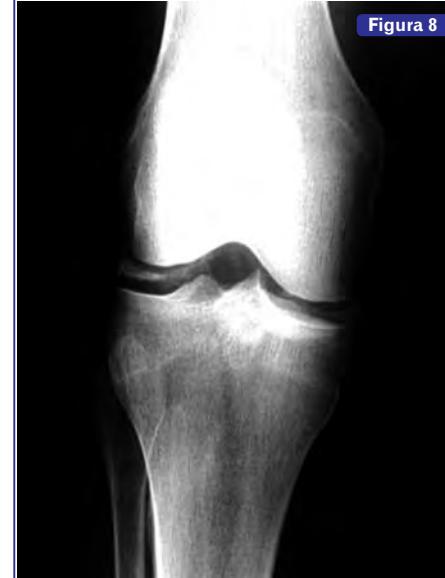Artropatía por pirofosfato

Figura 8

Calcificaciones en rodilla.

cuadro clínico (EA), ser subclínicas (solo radiológicas) o tardías (APs y ARe), o pueden estar ausentes.

Actualmente, las EpA se clasifican según la presentación clínica como *predominantemente axiales* (incluye formas no radiográficas y EA) o *predominantemente periféricas* (16). Son FR negativas, pueden ser HLA B27 positivas.

La artritis tiene características radiológicas propias que la diferencian de la AR: ausencia de desmineralización yuxtaarticular, proliferación ósea en "bigotes", periostitis y anquilosis ósea (distinta de la anquilosis fibrosa de la AR). (Ver Figuras 4 y 5). La sacroileitis radiológica es tardía, por lo que ante la sospecha clínica con radiología negativa, debe solicitarse RNM con STIR. En columna se observan lesiones características. (Ver Figura 9)

Encare clínico-radiológico del paciente con monoartritis

Frente a una monoartritis aguda (MAA), el primer diagnóstico es MA séptica, bacteriana inespecífica, con implicancias pronósticas y terapéuticas.

Por la evolución rápida a la destrucción articular constituye una urgencia reumatológica.

Hace sospechar esta etiología: la presencia de fiebre (su ausencia no excluye el diagnóstico), tener un terreno predisponente o factores de riesgo para infección (generalmente una causa de inmunosupresión), presentar una puerta de entrada (suele ser una infección extraarticular),

PROGRAMA

PMP

PFIZER MEDICO PACIENTE

- MEDICAMENTOS ORIGINALES
- MÁS ACCESIBLES
- EN TODAS LAS FARMACIAS DEL PAÍS
- CON RECETA MÉDICA

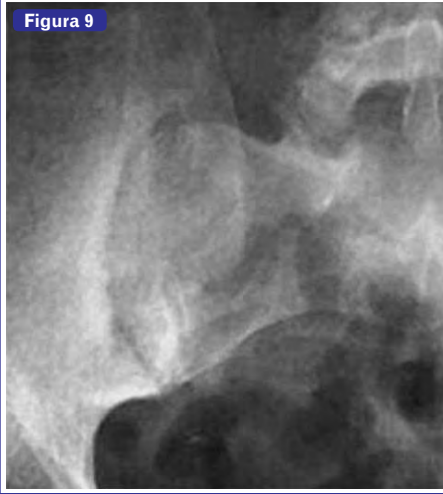Pfizer

| | | | |
|--------------|--|--------------|---|
| NUEVO | CHAMPIX®* VARENICLINA 0.5mg X 11 Tabs. + 1mg X 154 Tabs. \$4.230 | NUEVO | ZITROMAX®* AZITROMICINA 500 mg x 3 Comp. \$250 |
| | LIPITOR®* ATORVASTATINA 10 mg X 30 Tabs. \$550 20 mg X 30 Tabs. \$850 40 mg X 30 Tabs. \$850 | | NEURONTIN®* GABAPENTINA 300 mg X 20 Cáps. \$550 400 mg X 20 Cáps. \$550 |
| | LYRICA®* PREGABALINA 75 mg X 28 Cáps. \$500 150 mg X 14 Cáps. \$500 | | ZOLOFT®* SERTRALINA 50 mg X 30 Comp. \$550 |

*ver documento de producto.

Radiología de las espondiloartropatías

Figura 9



Sacroileítis.

y antecedentes laborales, recreacionales o viajes (orientación al germen).

En segundo lugar, frente a una MAA, se plantean las microcristalinas:

- Gota aguda. Hombres con episodios de MAA autolimitada de MMII con preferencia por la MTF del 1° dedo del pie (*podagra*). Asocia hiperuricemia y nefrolitiasis. Las crisis se desencadenan por transgresiones dietéticas o cambios en las dosis de medicamentos como diuréticos e hipouricemiantes. En la radiología no hay daño estructural articular hasta años después, con episodios reiterados y evolución a la etapa de gota tofácea.
- Artropatía por cristales de pirofosfato cálcico. Ancianas con episodios recurrentes de MAA autolimitada de rodilla y radiología con calcificaciones del cartilago (condrocalcinosis) en rodilla, ligamento triangular del carpo y sínfisis del pubis. (*Ver Figura 8*)
- La artropatía por cristales de apatita puede presentarse como una artritis destructiva del hombro en ancianos (*"Hombro de Milwaukee"*).

También la MA puede representar el inicio monoarticular de artropatías oligo o poliarticulares como las EpA (sobre todo AR e APs) o más alejado una AR^(15,17).

Recibido: 28 marzo 2014

Aprobado: 3 mayo 2014

Bibliografía

- Mulero Mendoza J. Poliartrosis. En: Sociedad Española De Reumatología, eds. Manual Ser de las Enfermedades Reumáticas, 4ª ed. Madrid: Editorial Médica Panamericana, 2006: 90-92.
- Vázquez-Mellado J, Rojas-Serrano. Tratamiento de la artritis de inicio reciente. *Rheumatol Clin*. 2005;1:16-23.
- Axel Finckh. Early inflammatory arthritis versus rheumatoid arthritis. *Current Opinion in Rheumatology*. March 2009 - Volume 21 - Issue 2 - p 118-123.
- Sieper J; Van der Heijde D, Landewé R, Brandt J, Burgos-Vagas R, Collantes-Estevez E, et al. New criteria for inflammatory back pain in patients with chronic back pain: a real patient exercise by experts from the Assessment of SpondyloArthritis international Society (ASAS). *Ann Rheum Dis* 2009;68(6):784-788.
- J.B. Martínez, J.S. Valero, A.J. Bautista, J.F. Restrepo, E.L. Matteson, F. Rondon et al. Erosive arthropathy: clinical variance in lupus erythematosus and association with anti-CCP case series and review of the literature. *Clin Exp Rheumatol* 2007; 25: 47-53.
- Ortega O, Shoenfeld Y. Mixed connective tissue disease: An overview of clinical manifestations, diagnosis and treatment. *Best Pract Res Clin Rheumatol* 2012 Feb; 26(1):61-72.
- Pipli C, Sfrtzeri A, Cholonquitas E. Deforming arthropathy in SLE: review in the literature apropos of one case. *Rheumatol Int*. 2009 Aug; 29(10):1219-21.
- Cavalcante EG; Aikawa NE; Lozano RG; Lotito AP; Jesus AA; Silva CA. Chronic polyarthritis as the first manifestation of juvenile systemic lupus erythematosus patients. *Lupus* 2011 Aug; 20(9):960-4.
- Fernández A; Quintana G; Matteson EL; Restrepo JF; Rondon F et al. Lupus arthropathy: historical evolution from deforming arthritis to rhusp. *Clin Rheumatol* 2004 Dec;23(6):523-6.
- Benavente E; Paíra S. Rhusp: descripción de 4 casos. *Rheumatol Clin*. 2011;07:333-5.
- Aletaha D, Neogi T, Silman AJ, et al. 2010 Rheumatoid arthritis classification criteria: an American College of Rheumatology/European League against Rheumatism collaborative initiative. *Arthritis Rheum* 2010;62:2569-81.
- Andreu Sánchez J. Infecciones osteoarticulares por micobacterias, Brucella, hongos y parásitos. Enfermedad de Lyme. En: Sociedad Española De Reumatología, eds. Manual Ser de las Enfermedades Reumáticas, 4ª ed. Madrid: Editorial Médica Panamericana, 2006:356-361.
- Carreño Pérez L. Artritis por virus. En: Sociedad Española De Reumatología, eds. Manual Ser de las Enfermedades Reumáticas, 4ª ed. Madrid: Editorial Médica Panamericana, 2006:361-366.
- Gómez Pascual E. Hiperuricemia y gota. Etiopatogenia y clínica. En: Sociedad Española De Reumatología, eds. Manual Ser de las Enfermedades Reumáticas, 4ª ed. Madrid: Editorial Médica Panamericana, 2006: 333-335.
- Fernández Dapica M. Artropatía por depósito de cristales de pirofosfato cálcico. Otras artropatías microcristalinas. En: Sociedad Española De Reumatología, eds. Manual Ser de las Enfermedades Reumáticas, 4ª ed. Madrid: Editorial Médica Panamericana, 2006: 338-344.
- M Rudwaleit, D van der Heijde, R Landewé, N Akkoc, J Brandt, C T Chou, M Dougados, et al. The Assessment of SpondyloArthritis international Society classification criteria for peripheral spondyloarthritis and for spondyloarthritis in general. *Ann Rheum Dis*. 2011;70:25-31.
- Manero F. Monoartritis. En: Sociedad Española De Reumatología, eds. Manual Ser de las Enfermedades Reumáticas, 4ª ed. Madrid: Editorial Médica Panamericana, 2006: 87-89.
- Laffón Roca A. Artritis Reumatoide. Epidemiología, etiopatogenia y manifestaciones clínicas. En: Sociedad Española De Reumatología, eds. Manual Ser de las Enfermedades Reumáticas, 4ª ed. Madrid: Editorial Médica Panamericana, 2006:169-179.
- Weissman B, Resnick D, Kaushik S, Sem A, Yu J. Diagnóstico por imagen. En: Ruddy S, Harris E, Sledge C, Budd R, Sergent J, eds. Kelley's Textbook of Rheumatology, 6th ed. Philadelphia: WB Saunders, 2003: 621-684.
- Collantes Estévez E. Espondiloartropatías inflamatorias. Concepto y clasificación. En: Sociedad Española De Reumatología, eds. Manual Ser de las Enfermedades Reumáticas, 4ª ed. Madrid: Editorial Médica Panamericana, 2006: 261-266.
- Sanmartí Sala R. Espondilitis Anquilosante. En: Sociedad Española De Reumatología, eds. Manual Ser de las Enfermedades Reumáticas, 4ª ed. Madrid: Editorial Médica Panamericana, 2006: 266-273.
- Torre Alonso J. Artritis Psoriásica. Síndrome SAPHO. En: Sociedad Española De Reumatología, eds. Manual Ser de las Enfermedades Reumáticas, 4ª ed. Madrid: Editorial Médica Panamericana, 2006: 274-280.
- C. Sangüesa Gómez, C. Méndez Perles y B. García-Magallán. Protocolo diagnóstico de la poliartritis crónica. *Medicine*. 2013;11(30):1874-8.
- A. Pérez Gómez, I. Rodríguez Salcedab, F. Albarán Hernández y A. Movasata. Protocolo diagnóstico de una poliartritis de reciente comienzo. *Medicine*. 2009;10(29):1961-4.

Ahora también en su celular!!!

farmanuario
Vademécum Móvil

Toda la información técnica
de FARMANUARIO y ADEMÁS,
los precios de venta
de los medicamentos !!!



- Reseña técnica de todos los medicamentos
- Precio actualizado de venta al público
- Medicamentos Similares
- Lanzamientos y precios siempre actualizados

DISPONIBLE EN
Google play

Disponible en el
App Store

Feliciano Rodríguez 2651 esq. Soca
ventas@farmanuario.com - www.farmanuario.com